

Digitale Volumentomografie

Digitale Volumentomografie – Segen oder Übertherapie?

Die bildgebende zahnärztliche Diagnostik hat sich in den letzten Jahren rasant entwickelt. Dabei rückt immer mehr die Möglichkeit dreidimensionaler Darstellung mittels digitaler Volumentomografie in den Vordergrund. Eine zunehmende Zahl derer, die der modernen Technik eher kritisch gegenüber stehen und Äußerungen wie „Ich habe schon vor 20 Jahren auch ohne DVT erfolgreich operiert“ können kein Argument sein, auf ein hilfreiches diagnostisches Hilfsmittel zu verzichten.

Dr. Kai Zwanzig/Bielefeld

■ **Früher haben wir** unsere Wäsche ja auch noch im Fluss gewaschen. Zugegeben, eine 3-D-Bilddiagnostik soll und ist sicher momentan nicht als Standardverfahren einzusetzen, sondern macht vorwiegend Sinn bei größeren chirurgischen Eingriffen mit erhöhtem Risiko nachbarschaftlicher Strukturgefährdung oder umfangreicher prothetischer Planung. Unüberlegte und ungenügend geplante Implantationen führen jedes Jahr zu immer größeren Problemen, die sicher durch ein mehr an Diagnostik vermeidbar wären. Chirurgische Techniken haben sich entwickelt, warum also nicht der Zeit weiter folgen und mehr planerische Sicherheit durch ein DVT bekommen?

DVT als Behandlungskonzept der Zukunft

Es gibt bereits Länder, wo fast keine Implantate mehr ohne 3-D-Diagnostik gemacht werden, was sicher in fünf bis zehn Jahren auch der Standard in Deutschland sein wird, allein schon aus forensischen Gründen.

Fakt ist, die digitale Volumentomografie gehört heute in ein modernes Behandlungskonzept und sollte definitiv eingesetzt werden, um minimalinvasive Chirurgie zu betreiben. Bei hochpreisiger

zahnärztlicher Behandlung spielen die vergleichsweise geringen Kosten für eine dreidimensionale Aufnahme und Planung wohl eher eine untergeordnete Rolle bei der ungeheuren Sicherheit, die ein solches Verfahren bietet.

Einen Nachteil solcher Diagnostik hat unsere Praxis jedenfalls bisher nicht feststellen können, vielmehr sehen wir sie als zusätzliches Marketinginstrument, da wir dem Patienten natürlich schon im Vorfeld ein für ihn beeindruckendes Bild der Situation zeigen können, was ihm selber auch ein zusätzliches Gefühl der Sicherheit gibt. Natürlich erhält auch der Behandler wertvolle Informationen, die sich so aus konventionellen Röntgenaufnahmen nicht ergeben und zusätzlich einen genauen Überblick des entstehenden Aufwands und der Kosten geben können.

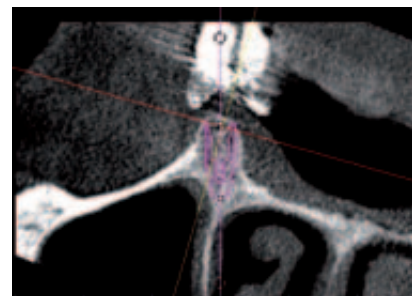
Präzisionsgewinn bei implantologischen Behandlungen

Bei uns werden heute nur wenige Implantate ohne Augmentationen gesetzt, was aber auch einige Patienten erschreckt oder komplett ablehnen. In solchen Fällen entscheiden wir allein nach einer 3-D-Aufnahme, ob dennoch implantiert werden kann oder nicht, da wir

ausschließlich prothetisch orientiert arbeiten und Implantate dort platzieren, wo sie auch versorgt werden können. Ein solches Beispiel zeigt die Abbildung 1, wo das Implantat sicher nicht konventionell mit einer solchen Präzision im Knochen und an den Nachbarstrukturen vorbei hätte inseriert werden können. Auch können wir so Patienten, bei denen Augmentationen eher vermieden werden sollten bzw. bei uns erst gar nicht durchgeführt werden (Raucher), die Möglichkeit eröffnen, eine implantologische Behandlung zu erhalten.

Virtuelle Planung wird möglich

Operationen in unmittelbarer Nähe stellen immer eine ganz besondere



▲ Abb. 1: Virtuelle Planung eines Implantats ohne Sinusaugmentation.

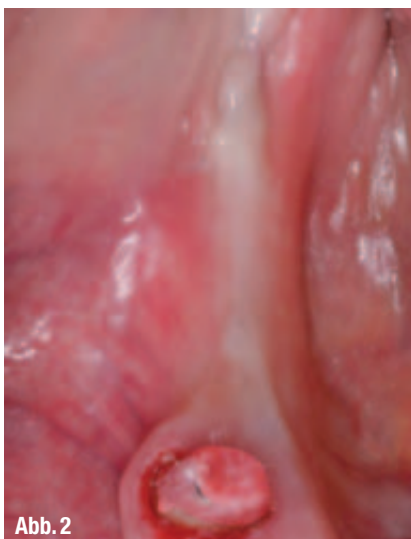

Abb. 2

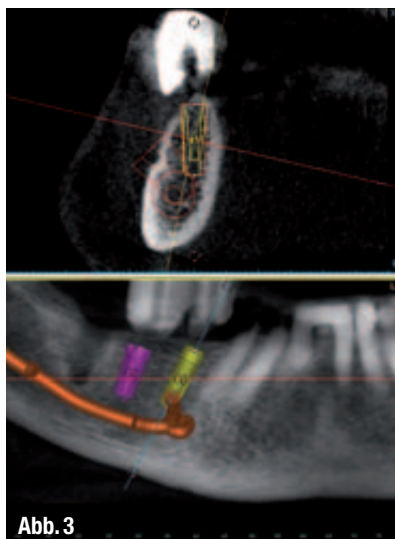


Abb. 3

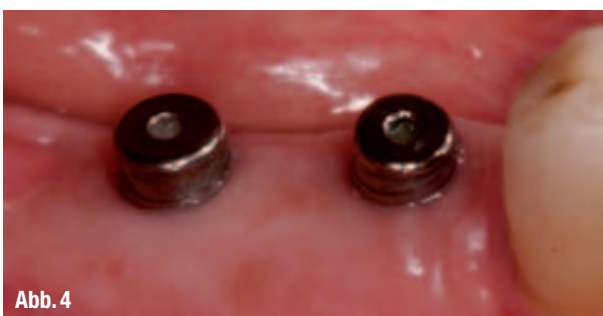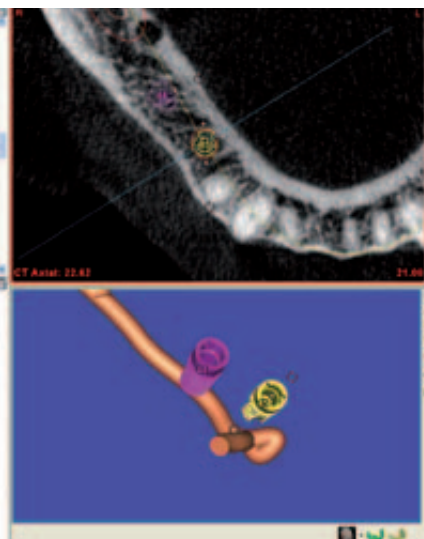


Abb. 4



Abb. 5

▲ Abb. 2: Schmäler Kieferkamm. ▲ Abb. 3: Virtuelle Planung in unmittelbarer Nervnähe.
▲ Abb. 4: Osseointegrierte Implantate. ▲ Abb. 5: Klinischer Befund vor Explantation.

Herausforderung an das Behandlersteam dar, da Verletzungen in diesen Bereichen oft schwerwiegende Konsequenzen für die Patienten nach sich ziehen. Auch hier bietet die computergestützte Planung nach 3-D-Rekonstruktion die Möglichkeit, Lage und Verlauf eines Nerven exakt zu ermitteln und so Strukturen zu schützen und zu erhalten.

Abbildungen 2 bis 4 zeigen eine Überweisungspatientin mit fortgeschrittener

Alveolarkammatrophy. Nach virtueller Planung konnten wir schablonennavigiert am Unterkiefer nerven vorbeiimplantieren. Nach erfolgreicher Einheilung der Implantate und des Augmentats wurden diese freigelegt, eine Vestibulumplastik sowie ein freies Schleimhauttransplantat für eine stabile Weichgewebmanschette durchgeführt und die zufriedene Patientin an den Hauszahnarzt zurücküberwiesen.

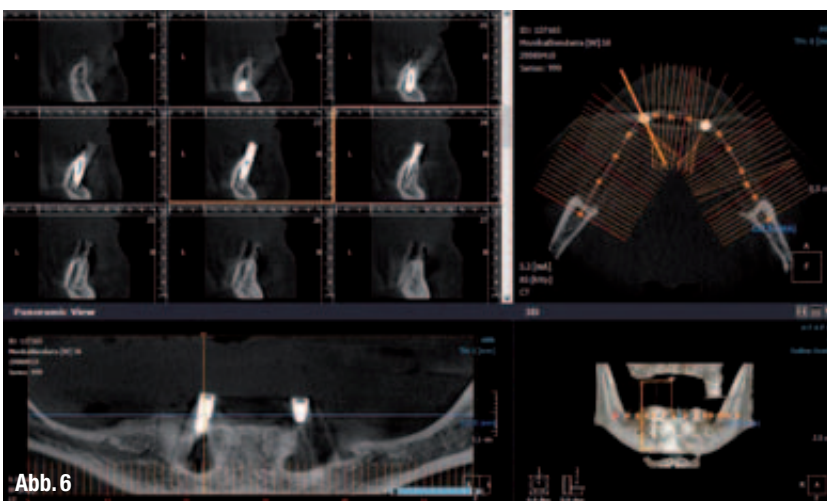


Abb. 6

▲ Abb. 6: 3-D-Aufnahme zeigt vestibuläres Defizit.

Zufriedenheit auf der ganzen Linie

Immer öfter kommen alio loco implantierte Patienten mit Beschwerden in unsere Praxis. Bei einer Patientin mit starken Überempfindlichkeiten im Bereich der Unterlippe gibt es klinisch kaum Auffälligkeiten, außer dem unzureichenden Band an keratinisierter Gingiva um das Implantat 43. Unsere vorläufige Diagnose lautete vestibulärer Knochenabbau mit freiliegender Titanoberfläche, was typisch für diese Art der Beschwerden ist. Das angefertigte DVT zeigt deutlich das vestibuläre Defizit (Abb.6), so dass wir uns mit der Patientin zur Explantation entschlossen, die mittlerweile beschwerdefrei ist (Abb.5).

Für uns ergeben sich nur Vorteile. Ein relativ günstiges und im Vergleich zum CT strahlungsarmes Verfahren erweitert unser Spektrum in Extremsituationen enorm. Unsere Patienten schätzen die sichere Planung und die ausgezeichneten Ergebnisse unserer Operationen. <<



KONTAKT



**Dr. med. dent.
Kai Zwanzig**
Fachzahnarzt für
Oralchirurgie
Oberntorwall 24
33602 Bielefeld
www.praxis-zwanzig.de